Sonder-Abdruck
aus dem Archiv für klin. Chirurgie. Bd. 67. Heft 1.

Sarcome, Riesenzellensarcome und Plasmazellen.

Von

Dr. Georg Friedlaender.

(Hierzu Tafel I.)

Es ist bekannt, dass es häufig sehr schwierig ist, eine entzündliche Neubildung von einer echten Geschwulst histologisch zu unterscheiden, sowohl bei epithelialen Neubildungen, als auch ganz besonders bei Bindegewebsgeschwülsten. In einem klinischen Vortrage an der Hand einer grossen Anzahl von Knochengeschwülsten wies König darauf hin, dass die Frage, ob lokale Exstirpation oder event. Exarticulation des Gliedes recht häufig nicht mit Sicherheit beantwortet werden kann, und ferner auf die Analogie in der Localisirung bestimmter chronisch entzündlicher Processe und bestimmter Tumoren gerade in der Epiphyse. — Besonders die Riesenzellensarkome der Epiphysen stehen bei den Chirurgen seit langem im Rufe der Benignität. Im Lehrbuch der Chirurgie (1900. III. Bd. S. 546) sagt König: „Zweifelhaft steht es mit den Riesenzellensarkomen der Epiphysen, doch hat man auch sie letzter Zeit wieder bald durch Ausschneidung aus dem Knochen, bald durch Resection entfernt.“ —

Die üblichen bacteriologischen Methoden sagen in der Regel nichts aus, wenn es auch manchmal gelingt, Tuberkelbacillen im Schnitt in derartig zweifelhaften Neubildungen nachzuweisen. Nun galten die Unna'schen Zellen eine Zeit lang als pathognomonisch für Neubildungen syphilitischer Art, bis man allgemein die Erfahrung machte, dass sie auch bei tuberculösen und überhaupt bei allen chronisch entzündlichen Processen und Neubildungen vorhanden

sind. — Im Laboratorium meines verehrten früheren Chefs, des Herrn Prof. Benda, wird seit langem auf die Untersuchung auf Plasmazellen Wert gelegt. Benda weist im Jahre 1895 (Neurologisches Centralblatt No. 17) auf die „Diffuse Tingibilität mit Methylenblau“ als eine sehr weit verbreitete Eigenschaft protoplasmareicher Zellen, besonders Epithel hin und constatirt, dass „seine Nervenzellenfärbung mit der Unna'schen Plasmazellenfärbung genau übereinstimmt.“ A. a. O. (Verhandlung der physiologischen Gesellschaft zu Berlin, Januar 1896) sagt Benda: „Die Vorformen der Lymphocyten zeichnen sich durch häufiges Vorkommen von basophilen Einlagerungen des Zellleibs aus, die ich für die Delta granula Ehrlich's halte. Die Körnchen sind in den gehärteten Präparaten oft zu spindel- oder halbmondförmigen Schollen verklebt. . .“ Ich legte nun Herrn Prof. Benda die Frage vor, wie sich denn die Unna'schen Zellen zu echten Geschwülsten verhalten, und Benda wies mich darauf hin, dass es von Interesse sei, das Verhalten dieser Zellen zu Sarkomgewebe zu studiren. —

Unna hat die tinktoriell zuerst von ihm charakterisirten Zellen Plasmazellen genannt in Uebereinstimmung mit Waldeyer, der den Namen zuerst für gewisse charakteristische Bindegewebszellen gebraucht hat. Später sind von mehreren Forschern der Unna'schen analoge, gleich charakteristische Färbungsmethoden angegeben worden, besonders v. Marschalko hat in einer gross angelegten Arbeit zur Aufklärung über die Morphologie und Biologie der Plasmazellen beigetragen. Ausserdem haben Jadassohn, Krompecher, Ramon y Cajal, Justi, Pappenheim, Else v der Leyen, Enderlen und Justi, Jovanowicz etc. die Zellen studirt. — Die Ansichten der Forscher gehen sehr stark auseinander. Bevor ich jedoch auf die verschiedenen Ansichten eingehe, will ich kurz die verschiedenen technischen Modificationen besprechen.

Als Conservirungsflüssigkeit verlangt Unna Alcohol, wenn die Reaction characteristisch sein soll, aber die andern Forscher legen darauf keinen besonderen Werth, auch Benda nicht. Mein Material stammt aus Alcohol, Formalin, Kaiserling, Glycerin liqu. kali acetic. Mischung, und kam vor dem Schneiden in 1 proc. Formalin, da ich alles mit dem Gefriermicrotom (Benda, Centralblatt für Allg. Pathologie und path. Anatomie. Bd. VI, 1895) schnitt.

Als Färbemethode hält Unna für nothwendig seine Methylenblau Glycerin-Aethermischung. Es sind aber auch andere Färbungen von andern Forschern, besonders von v. Marschalkó als characteristisch nachgewiesen worden. Ich meinerseits habe die Benda-sche Modification Carboltoluidin-Alcohol-Bergamott-Kreosot dieser Arbeit zu Grunde gelegt. Ich habe häufig auch die Färbung mit Löffler's Methylenblau-Alcohol-Bergamott und zuletzt auch die Pappenheim'sche Methylgrün-Pyronin-Resorcinalcohol-Methode benutzt. Ich finde, dass wenigstens diese drei Methoden unter einander ziemlich gleichwerthig sind, nur gehört zu jeder Methode eine besondere Uebung. Immerhin scheint mir die Benda'sche Modification einen Vortheil zu besitzen. Die Plasmareaction basirt auf der Differenz der Farbe der Plasmazellen zu den Nachbarzellen in demselben Präparat; man kann nicht ein stark und ein schwachgefärbtes resp. entfärbtes Präparat mit einander vergleichen. Diese Differenz tritt aber ganz besonders drastisch hervor, wenn man sehr überfärbt und dann nachher stark entfärbt, und ich finde, dass gerade bei Carboltoluidin man sehr stark entfärben kann, so dass das Grundgewebe nur noch schwach gefärbt erscheint, während die Plasmazellen ihre tiefdunkle bläulichschwarze Färbung festgehalten haben. Die Autoren sprechen vielfach von zweifelhaften Zellen. Der eine will Uebergänge zu fixen Elementen gesehen haben, der andere nicht. Sicher giebt es auch solche zweifelhaften Zellen, aber ich glaube, dass die vielfachen Meinunsverschiedenheiten sich theilweise auch erklären dadurch, dass die Nuancen der Entfärbung sehr verschieden getroffen sind. Wenn man das noch überfärbte Präparat auf den Objectträger bringt und langsam mit Bergamott-Kreosot zu differenziren anfängt, so kann man unter dem Mikroskop (Leitz, Objectiv 4, ev. auch 6) während der Entfärbung beobachten, wie einzelne Elemente, die man vielleicht für Plasmazellen oder noch für zweifelhaft hält, sich doch weiter entfärben, während andere Elemente, eben die Plasmazellen, ihren bläulichschwarzen Ton festhalten. Gerade die Breite der Entfärbungszone erscheint mir als ein grosser Vortheil dieser Methode.

Wie sieht nun das Zellmaterial in der geschilderten Färbung aus. In Epithelzellen sind die Kerne nach vollendeter Differenzirung stark gefärbt, häufig so intensiv, dass ich auf die Kernstructur ver-

verzichten musste; wenn man weiter entfärbt, bis zur Darstellung der Kernstructur, so gehen nach meiner Erfahrung die Plasmazellen in der Entfärbung mit. Der Leib der Epithelien ist fast ganz entfärbt und zwar fängt die Entfärbung am Rande an. Nur bei Leberzellen (vergl. auch Benda, Neurolog. Centralbl. 1898) bleibt noch eine mässige Blaufärbung erkennbar.

Die Bindegewebszellen zeigen einen hellen, bläschenförmigen Kern mit deutlicher Kernstructur, einen hellen Leib, das Stroma des Bindegewebes ist bei ausreichender Entfärbung immer deutlich grün gefärbt.

Die Plasmazellen unterscheiden sich von den andern Zellen des Präparats durch einen bläulich schwarzgefärbten Leib, der Rand ist am intensivsten gefärbt und von der Umgebung scharf abgegrenzt. Der Kern ist häufig nicht differenzirt, sodass alsdann die ganze Zelle blauschwarz aussieht. Manchmal ist sie bei Anwendung der Mikrometerschraube an der vermuthlichen Stelle des Kerns etwas heller, manchmal ist an Stelle des Kerns ein ganz heller Hof vorhanden, sodass man vermuthen muss, dass der Kern „ausgefallen“ ist und die Zelle gar keinen Kern mehr besitzt, manchmal sieht man auch eine deutliche Kernstructur. Sehr häufig, besonders bei grösseren Plasmazellen liegt der Kern exentrisch, zwischen Kern und Leib bemerkt man einen hellen Hof. Der Leib ist manchmal gleichmässig dunkel, häufig ungleichmässig fleckweise stärker gefärbt.

Es giebt Elemente, bei denen das subjective Moment des Untersuchers durchaus nicht ausgeschaltet werden kann, von denen niemand mit Sicherheit sagen kann, ob man es mit Plasmazellen zu thun hat oder nicht, so z. B. junge Bindegewebszellen, deren Kern sehr hell ist und deren Leib nicht ganz entfärbt ist. Nach meiner Erfahrung vermindert sich die Zahl dieser zweifelhaften Elemente bei möglichst starker Entfärbung, es muss mindestens so weit entfärbt werden, dass das Stroma deutlich grün erscheint.

Ausser Epithelzellen, Bindegewebszellen und Plasmazellen muss ich aber noch eine besondere Zellart unterscheiden, die ich in zwei Tumoren — es sind die in der Uebersicht zuletzt genannten — gefunden habe, und zu denen tinctoriell auch die Zwischenzellen des Hodens gehören. Der Kern dieser Zellen färbt sich wie der Kern einer Epithelzelle, er bleibt bei Entfärbung stark tingirt; ihr Leib

kann sich entweder entfärben und verhält sich dann wie ein Epithelzellenleib, oder er nimmt die grüne Farbe des ausgeprägten Fibroblasten an. Morphologisch sind es durchaus keine Epithelzellen. Wie mir Benda von dem einen der beiden Tumoren (No. 20) noch mittheilte, theilen die Zellen mit den Zwischenzellen des Hodens auch noch die Eigenschaft einer (passageren) feinkörnigen fettigen Infiltration. Ich war in Versuchung, die beiden Tumoren Endotheliome zu nennen, Benda aber wies mich darauf hin, dass gerade die Zwischenzellen des Hodens genetisch gar keine Beziehung zu Endothelien haben.

Es würde mich zu weit führen, die überaus verschiedenen Ansichten der einzelnen Forscher über Plasmazellen hier anzuführen, und ich verweise vielmehr auf die diesbezügliche Literatur. Ich meine, dass der Name Plasmazellen vorläufig noch recht verschiedene Arten von Zellen umschliesst. Nur in zwei Punkten stimmen bis jetzt alle Untersucher überein. Einmal darin, dass man es wirklich mit tinctoriell wohlcharacterisirten Zellen zu thun hat, und zweitens, dass sie bei chronisch entzündlichen Processen und Neubildungen so gut wie niemals fehlen.

Die Ansichten der Untersucher über Sarkome und Plasmazellen sind folgende:

Unna hält Plasmazellen und Sarkomzellen fast für identisch. Ich citire wörtlich: „Bei den rundzelligen Sarkomen, wo die Plasmazellen ein regelmässiges Vorstadium der Sarkomzellen bilden“ . . . „Die Plasmazelle ist die Mutterzelle des Rundzellensarkoms“ . . . . „Die Sarkomzelle entsteht aus der Rundzelle durch Atrophie des körnigen Plasmas“. Genau entgegengesetzt sind die Resultate v. Marschalkós. Die Plasmazelle und Sarkomzelle haben nichts miteinander zu thun; nur an der Grenze der Tumoren findet man im Nachbargewebe resp. im übriggebliebenen Stroma des vom Sarkom zerstörten Gewebes Plasmazellen. Wenn ich ihn richtig verstanden habe, so fasst er die Plasmazellen als Zeichen der Reaction des gesunden Gewebes gegen das wachsende Sarkom auf.

Für principiell verschieden erklären noch Sarkom- und Plasmazelle Pappenheim, Enderlen und Justi, in kurzen Bemerkungen, geben jedoch keine näheren Angaben des Verhaltens der beiden Zellarten.

Ich untersuchte folgendes Material:

Uebersicht der Geschwülste.

1. Sarkom vom Uterus (Urban): Spindelzellen (an einer Stelle Uebergang in glatte Muskelzellen?). — An der Grenze des Geschwulstgewebes zahlreiche Plasmazellen.

2. Sarkom der Haut (Urban): kleinzelliger Herd im Unterhautzellgewebe; cutis intact. — Keine Plasmazellen.

3. Sarkom der Sehnenscheide (Urban): kleine Rundzellen. Keine Plasmazellen.

4. Sarkom vom Hals (Charitè: Spindelzellen. — Hauptmasse frei von Plasmazellen; an zwei Stellen erstrecken sich von Gefässen aus Gruppen von Plasmazellen in die Geschwulst hinein.

5. Periostales Sarkom (Charité): grössere und kleinere Spindelzellen. — In einigen Spalträumen Gruppen von Plasmazellen, das Geschwulstgewebe völlig frei davon.

6. Osteosarkom (Urban): ausgedehnte Knochenbildung. — Keine Plasmazellen.

7. Sarkom vom Rücken (Charité): Spindelzellen. — Centrum und Hauptmasse der Geschwulst ist frei von Plasmazellen. Im Unterhautzellgewebe Plasmazellen in mässiger Menge. An der Grenze der Geschwulst mischen sich Sarkomelemente und Plasmazellen.

8. Cystisches Sarkom vom Humerus (Charité): mässig grosse Rundzellen. — Keine Plasmazellen.

9. Sarkom der Oberschenkelfascie (Urban): Rundzellen. — Stellenweise stärkere Mischung der Geschwulstelemente mit Plasmazellen, besonders am Rande und zwischen Zügen alten Stromas.

10. Sarkom der Haut der Leistengegend (Urban): Spindelzellen, sonst ebenso wie 7.

11. Tumor des Humerus (Charité); Rundzellen. — Keine Plasmazellen.

12. Osteochondrosarkom (Urban): ziemlich grosse Rundzellen, Knorpelzellen und Knochenbälckchen. — Kleine Plasmazellen.

13. Melanosarkom (Urban): a) Lungenmetastase: kleine Spindelzellen, gemischt mit Rundzellen. — Reichliche Plasmazellen.

b) Drüsenmetastase: Kleine spindlige Zellen. — In der Hauptmasse frei, jedoch stellenweise mit Rund- und Plasmazellen innig gemischt.

c) Lebermetastase (weisser Theil): rein spindlige Zellen. — In Bezug auf Plasmazellen vergl. Text. — Melanotischer Theil: grosse Bindegewebszellen (vergl. Text) gemischt mit zahlreichen typischen Plasmazellen. (Fig. 4.)

14. Bronchialsarkom (Urban): kleine Rundzellen. — Der Tumor und seine nächste Umgebung ist frei, im subepithelialen Gewebe finden sich Plasmazellen. b. Lungenmetastase: Rundzellen. — Polynucleäre Zellen, Plasmazellen in mässiger Menge.

15. Sarkom vom Becken (Urban): Rundzellen. — Keine Plasmazellen.

16. Fibrosarkom (?) vom Hals (Privat-chirurgisch): Für die Untersuchung erhielt ich nur Tumorgewebe, ohne Nachbargewebe. — Mässig grosse Spindel-

zellen, die durchsetzt sind von zahlreichen typischen Plasmazellen; auch zahlreiche Gruppen von polygonalen Plasmazellen finden sich, vielfach in langen Strängen angeordnet, zwischen den spindligen Elementen der Geschwulst. — Hierdurch unterscheidet sich dieses Gewebe vom Gewebe der bisher untersuchten Sarkome; es erscheint mir wahrscheinlich, dass es sich um eine entzündliche Neubildung handelt.

17. Fibrosarkom der Oberschenkelfascie (Urban): Spindelzellen in dichten Zügen. — In dem sehr spärlichen Material einzelne Exemplare von Plasmazellen, am Rand und in vorhandenen Spalträumen.

18. Drüsenmetastase eines Hodentumors (Urban): Zwischenzellen, mit zahlreichen Mitosen. Im alten (grüngefärbten) Stroma des Gewebes finden sich einzeln und in Gruppen — besonders an Gefässen — typische Plasmazellen.

19. Hodensarkom (Charitè): Zwischenzellen. — Das Tumorgewebe ist frei von Plasmazellen. Im Stroma Plasmazellen einzeln und gruppenweise in mässiger Menge.

20. Tumor der Sehnenscheide (Urban): Zellen, die tinctoriell analog sind den Zwischenzellen des Hodens. (Vergl. Fig. 5.) — Riesenzellen. — Keine Plasmazellen.

21. Sarkom des Oberschenkels: Spindelzellen, theils mit hellem, theils mit stark tingirtem Kern. (Zwischenzellen), zahlreiche Mitosen. — Keine Plasmazellen im Tumorgewebe, an der Grenze gegen das Nachbargewebe sind sie sehr spärlich (etwa 2 im Präparat) vorhanden. — Riesenzellen. —

Aus der Untersuchung ergiebt sich, dass reines Sarkomgewebe keine Plasmazellen enthält. Die Plasmazellen an der Grenze der Geschwulst bei den Tumoren 7, 9 und 10 möchte ich nicht auffassen als eine Reaktion der gesunden Gewebes gegen die wachsende Geschwulst, denn die Plasmazellen sind durchaus nicht zahlreicher an der Grenze der Geschwulst als weiterhin im Nachbargewebe. Ich halte sie vielmehr für ein Symptom der Entzündung des Nachbargewebes; alle drei Tumoren lagen dicht unter der Haut, und es erscheint mir wahrscheinlich, dass die Haut vorgewölbt war. Auf dem Rücken, am linken Oberschenkel, in der Leistengegend wird wahrscheinlich eine derartige Vorwölbung auch zu Erosionen, Entzündungen der Haut einfach durch die Reibung der nicht gerade sterilisirten Kleidnng geführt haben. — Sicher besteht ein entzündlicher Process bei den Metastasen in der Lunge der Tumoren No. 12a und b und No. 13a und b. Eine entzündliche Rundzelleninfiltration und Sarkomzellen kann ich allerdings nicht unterscheiden; aber man sieht deutliche polynucleäre Zellen, ferner ist das Epithel des Bronchus desquamirt, ebenso das Epithel der Alveolen, und ein Nachbaralveolus ist angefüllt

mit Fibrin nebst spärlichen Rundzellen. Beide Lungen sind neben den Sarkommetastasen noch lobulär und interlobulär infiltrirt, und es erscheint sehr verständlich, dass auch das vorhandene Sarkomgewebe mit entzündet ist. — Sehr merkwürdig ist die Lebermetastase des Melanosarkoms No. 12c, sie sieht makroskopisch in natürlicher Grösse (conservirtes Material) so aus:

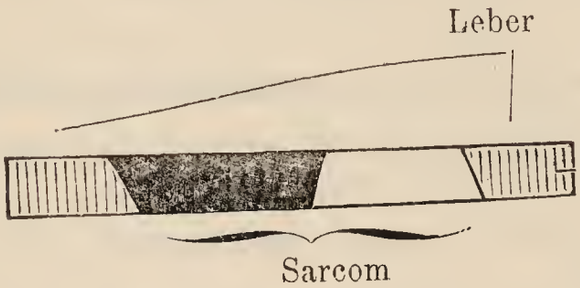

Die pigmentirte Partie besteht aus sehr grossen Zellen, die allgemein morphologisch epithelienähnlich sind, in dieser Färbung aber einen bläschenförmigen Kern mit sehr grossem Kernkörperchen zeigen; der Zellleib färbt sich ähnlich dem einer Plasmazelle, blos mit sehr viel deutlicherer äusserst feiner Körnung, der Kern liegt vielfach excentrisch, es finden sich zahlreiche zwei- und mehrkernige Zellen. (Fig. 4.) — Die unpigmentirte Partie besteht aus Zügen von Spindelzellen, die in sich frei sind von Plasmazellen, aber durch breite Strassen von Bindegewebe getrennt sind, in denen äusserst zahlreiche, typische kleine Plasmazellen liegen. —

Für die Differential-Diagnose von Bindegewebsgeschwülsten ergiebt sich also aus dieser Untersuchung, abgesehen natürlich von andern bekannten Momenten, also Aussehen der Zellen, Verhalten des Stromas, Verhalten zum Gewebe, folgendes:

1. Das Freisein von Plasmazellen spricht durchaus für ein echtes Sarkom,

2. das Vorhandensein von Plasmazellen spricht nicht einfach gegen Sarkom, vielmehr kommt die Ueberlegung hinzu, ob ein entzündlicher Prozess in dem umgebenden Gewebe der Geschwulst vorhanden ist, ob dieser Process bis an den Tumor heran vorgeschritten ist, ob das Tumorgewebe selbst bereits entzündet ist — oder ob schliesslich der Tumor an sich auf entzündlicher Basis enstanden ist. — Man hört manchmal eine dritte Möglichkeit erwähnen: dass „Sarkomatöswerden“ einer entzündlichen Neubildung. Das klingt sehr plausibel; aber man darf doch nicht

vergessen, dass zu einem derartigen Process zwei principiell verschiedene, an sich schon seltene, ursächliche Momente zusammenfallen müssen. — Mag sein, dass es zutrifft bei „syphilitischen Sarkomen," über die ich keine Erfahrung habe. —

In der bisherigen Untersuchung fehlen die in der Einleitung erwähnten Riesenzellensarkome der Knochen. Ich habe 3 solche Fälle untersucht und gleichzeitig 3 Epuliden.

Uebersicht der Riesenzellengeschwülste.

1. Tumor vom Becken (Urban): kleine Rundzellen; zahlreiche Riesenzellen.

2. Tumor der unteren Epiphyse des Femur (Charité): kleine Rundzellen, zahlreiche Riesenzellen.

3. Tumor vom Schenkelhals (Charité): kleine Spindelzellen, zahlreiche Riesenzellen.

4. Epulis (Urban): kleine Spindelzellen, zahlreiche Riesenzellen.

5. Epulis (Urban): kleine Rundzellen, zahlreiche Riesenzellen.

6. Epulis (Zahnärztl. Institut der Universität): kleine Rundzellen, zahlreiche Riesenzellen.

In diesen sämtlichen Tumoren sieht man nach Toluidinfärbung mit Immersion Folgendes: Die Riesenzellen geben die Plasmazellenreaction; es finden sich ein-, zwei-, drei- und mehrkernige Zellen, welche den typischen Plasmazellen sehr ähnlich sind. (Vergl. Text und Tafel I, Bild 1.)

Abgesehen von den Verschiedenheiten des Grundgewebes stimmen diese 6 Tumoren überein in folgenden 2 Punkten:

I. Die Riesenzellen dieser Geschwülste geben die Plasmazellenreaction, d. h. die zahlreichen Kerne sind entfärbt und zeigen eine deutliche Kernstructur, die meisten sind von einem hellen Hof umgeben. Der Leib der Zellen ist bläulichschwarz, die stärker entfärbten sind in farblosem Gewebe blau gefärbt, am stärksten am Rand. —

Welche Arten von Riesenzellen sind uns bekannt?

1. Die Langhans'schen Zellen. Sie sind charakterisirt durch die Wandständigkeit ihrer Kerne (Halbmondform) und geben die Reaction nicht (Fig. 3.)

2. Riesenzellen epithelialer Natur. Sie verhalten sich tinktoriell wie Epithelzellen (vergl. die Tumoren No. 20 und 21 und Fig. 2.)

3. Riesenzellen im rothen Knochenmark. Es giebt unter dem Sammelnamen Myeloplaxen zwei Gruppen von Riesenzellen a) Megakariocyten: Sehr grosse Zellen mit einer grossen mehrfach ein-

geschnürten Kernmasse, die vielleicht auch mehrkernig werden können.

b) Osteoklasten: Sie liegen in den Howship'schen Lacunen, sie sind mehrkernig, die einzelnen Kerne mehrfach eingeschnürt und nicht immer durch eine Plasmabrücke getrennt.

In einer rachitischen Rippe fand ich bei dieser Färbung zahlreiche Plasmazellen, die Osteoklasten verhielten sich tinktoriell ganz ebenso wie die Riesenzellen der obigen 6 Tumoren. —

II. Der zweite Punkt in dem diese 6 Tumoren unter einander übereinstimmen ist folgender: Sie enthalten Zellen, welche ich meinerseits mit typischen Plasmazellen identificirte. Aber Benda machte mich nach vollständiger Durchsicht meiner Präparate auf folgendes Verhalten aufmerksam:

Während diese Zellen in ihrer polygonen Form und ihrer starken Verwandschaft zu basischen Farben sich wie typische Plasmazellen verhalten, unterscheiden sie sich von diesen 1. „sie sind grösser“ 2. das Protoplasma „besitzt eine äussert dichte und feine fibrilläre Structur, welche als die Trägerin der Farbfähigkeit zu betrachten ist.“ 3. „Der Kern besitzt eine starke Chromatinaussenschicht und ein grosses Kernkörperchen.“ — Benda hält sie für am meisten ähnlich den Angioblasten. — Man sieht in der Grösse Uebergänge dieser Zellen zu den Plasmariesenzellen. In den Riesenzellen sah ich keine Mitosen; man findet kleine Zellen mit Mitosen, die allerdings doch heller sind als echte Plasmazellen, aber die gleiche Farbfähigkeit vermuten lassen.

An dieser Stelle möchte ich noch einmal auf die Tumoren No. 20 und 21 meiner ersten Tabelle verweisen. Diese Tumoren unterscheiden sich markant 1. dadurch, dass ihre Riesenzellen keine Plasmazellenreaction geben, vielmehr im Gegentheil ihren Leib besonders am Rand fast entfärbt und ihren Kern stark gefärbt zeigten (vergl. Fig. 2). 2. dadurch, dass sie keine den Plasmazellen ähnlichen Zellen enthielten. — Gerade bei No. 20 (Tumor der Sehnenscheide) lag die Analogie mit einer Epulis sehr nahe; aber auf Grund dieser beiden Momente, und ferner weil der Tumor die oben definirten Zwischenzellen (wie Hodenzwischenzellen) enthielt, sprach ich die Ansicht aus, dass der Tumor nicht analog einer Epulis, sondern bösartig sei. — Einige Tage später theilte mir Herr Prof. Benda mit, er habe inzwischen erfahren, dass der Tumor Metastasen gemacht habe.

Was folgt nun aus diesen Befund für die Natur der 6 beschriebenen Riesenzellensarkome? Vor allem mit Sicherheit etwas Negatives: Man kann sie nicht in eine Gruppe zu den übrigen Sarkomen bringen. Denn während in diesen 6 Tumoren die Plasmariesenzellen und die charakterisirten kleinen „Plasmazellen“ ein ganz integrirender Bestandtheil des Geschwulstgewebes selbst sind, ist das eigentliche Sarkomgewebe frei sowohl von Plasmazellen als auch von den charakterisirten den Plasmazellen ähnlichen Zellen. —

Lässt sich etwas Positives über die Natur der Geschwülste aussagen? Man muss folgende Ueberlegung anstellen:

Lassen sich diese Tumoren durch ihren Bestand an Plasmariesenzellen charakterisiren? Schon Nelaton nannte sie Tumeurs à myeloplaxes; etwa als Myeloplaxome? Das hiesse doch das vorhandene Grundgewebe, die kleinen Rund- resp. Spindelzellen, die sich ebenfalls in offenbarer Wucherung befinden, zu sehr vernachlässigen. — Kann man sie in Analogie setzen mit pseudoleukämischen Tumoren? Diese enthalten regelmässig sichere Plasmazellen und polynucleäre, die hier fehlen. —

Ich war in Versuchung die entzündliche Genese für wahrscheinlich zu halten, bis mich Benda auf die oben beschriebenen Differenzen der charakterisirten Zellen gegen typische Plasmazellen hinwies.

Es entsteht hier die Frage, wie verhalten sich Plasmazellen zu Angioblasten? Hier scheint mir von grossem Interesse, was Marchand in der Deutschen Chirurgie (Lieferung 16. 1901. S. 132) sagt: „. . . dass die Blutgefässe regelmässig von einer Anzahl Zellen begleitet werden, die die Fähigkeit besitzen, Elemente von der Beschaffenheit der Lymphocyten und der grossen einkernigen Leukocyten zu produciren.“ Die Umwandlung in „Leukocytoide“ Elemente, zu denen er auch die Plasmazellen rechnet, soll dann „zum Theil in der Blutbahn, zum Theil wohl in bestimmten Organen z. B. in dem Knochenmark„ stattfinden. — Man sieht Uebergänge dieser kleinen Zellen zu Riesenzellen, und es ist interessant, was Klein über die Myeloplaxen sagt: „Die Myeloplaxen entstehen dadurch, dass gewöhnliche Markzellen übermässig anwachsen und sind von Wichtigkeit für die Absorption und Bildung von Knochen. Nach Heitzmann, Malassez u. a. spielen sie

aber auch bei der Bildung von Blutgefässen und Blutkörperchen eine Rolle.“ —

Beim Erwachsenen treten nun Angioblasten und Gefässneubildungen auf bei Bildung von Granulationen, also bei Heilung von Wunden, bei Heilung von chronisch entzündlichen Prozessen, auch spärlich bei Geschwülsten. — So bleibt über die Natur dieser Riesenzellengeschwülste allen Vermutungen ein weiter Spielraum offen, und man kann schliesslich noch daran denken, dass die gerade an den Epiphysen und den Alveolarfortsätzen der Kiefer sich vollziehenden Neubildungs- resp. Wachsthumsvorgünge bei der Entstehung dieser Geschwülste ein ätiologisches Moment abgeben. —

Die Litteratur der Riesenzellensarkome ist wesentlich casuistisch; es sind theils gutartige, theils bösartige Tumoren (Hammer) beschrieben. — Es ist bisher noch keiner mit der Plasmazellenfärbung untersucht worden. Ich glaube allerdings im Hinblick auf die Tumoren No. 20 und 21 meiner ersten Tabelle sagen zu können, dass es differenzialdiagnostisch sehr wichtig ist, in jedem Falle festzustellen, ob 1. die Riesenzellen die Plasmazellenreaction geben und also wirklich mit Recht mit normalen Myeoplaxen in Analogie gestellt werden können oder nicht, und ob 2. die charakterisirten den Plasmazellen ähnlichen Zellen (Angioblasten?) im Tumor vorhanden sind oder nicht. —

Für die Benignität dieser Tumoren — in Bezug auf Metastasenbildung — möchte ich vor allem anführen: sie sind von einer sehr häufigen Art von Epuliden nach obiger Untersuchung histologisch nicht zu trennen; — ferner sind von den drei geschilderten Tumoren zwei jetzt, nach 6 Monaten, ohne Metastasen geblieben, beim dritten ist nach ca. 18 Monaten ein locales Recidiv entfernt worden. —

Für den Chirurgen folgt daraus, dass er diese durch ihren Zusammenhang mit dem Knochen, durch Plasmariesenzellen und die oben charakterisirten den Plasmazellen ähnlichen Zellen definirten Tumoren trennen muss von anderen, welche zwar ebentalls Riesenzellen enthalten, aber ohne das charakteristische tinctorielle Verhalten. — Die ersteren darf man mit einer quo ad vitam wahrscheinlich günstigen Prognose versuchen, möglichst local zu behandeln, mit Exstirpation, resp. Resection. —

Zusammenfassung.

1. Das Fehlen von Plasmazellen spricht durchaus für Sarkom.

2. Das Vorhandensein von Plasmazellen spricht noch nicht allein gegen Sarkom. Es kommt hinzu die Untersuchung des Nachbargewebes auf entzündliche Processe. Es bleibt also der subjektiven Erwägung überlassen, ob man die Plasmazellen als Symptom einer Entzündung des Sarkomgewebes betrachten will — oder aber als integrirende Bestandtheile der betreffenden Neubildung.

3. Es finden sich in Tumoren Zellen, welche zwischen Epithel- und Bindegewebszellen stehen: Morphologisch durchaus keine Epithelien, bleibt ihr Kern bei dieser Färbung stark gefärbt, ihr Leib entfärbt sich oder färbt sich grünlich (vergl. Fig. 5.) — Darin, wie auch (Benda) in dem Bestehen einer (passagèren) feinkörnigen fettigen Infiltration verhalten sie sich analog den Zwischenzellen des Hodens.

4. Die Riesenzellen in Geschwülsten verhalten sich tinctoriell verschieden; dieses Verhalten ist differentialdiagnostisch von Wichtigkeit. Die eine Gruppe giebt die Plasmazellenreaction (Plasmariesenzellen) und kann in Analogie mit Osteoklasten gesetzt werden, die andere nicht.

5. Innerhalb der Riesenzellensarkome lässt sich eine Gruppe unterscheiden, welche charakterisirt ist a) durch ihren Zusammenhang mit dem Knochenmark, b) durch Plasmariesenzellen (sogenannte Osteoklasten) c) durch die oben beschriebenen, den Plasmazellen ähnlichen Zellen (Angioblasten?). (Vergl. Fig. 1.) —

6. Diese letztere Gruppe ist wahrscheinlich gutartig. —

Literatur.

König, Lehrbuch der Chirurgie. 1900. Bd. III. S. 265 ff.

Virchow, Cellularpathologie. 1871. S. 96.

Benda, Ueber die Bedeutung der durch basische Anilinfarben darstellbaren Nervenzellstructuren. Neurologisches Centralblatt. 1895. No. 17.

Derselbe, Ueber den Bau der blutbildenden Organe und die Regeneration der Blutelemente beim Menschen. Verhandlungen der physiologischen Gesellschaft zu Berlin. 10. Januar 1896. Abdruck 20. März 1896.

Derselbe, Fränkel-Benda. Mittheilungen über acute Leucämie. Verhandlungen des XV. Congresses für innere Medicin. 1897.

Hansemann, Die mikroskopische Diagnose der bösartigen Geschwülste. 1897.
P. G. Unna und J. van der Speck, Zur Kenntniss der Waldeyer'schen Plasmazellen und Ehrlich'schen Mastzellen. Monatshefte für practische Dermatologie. Bd. 13. 1891.
Waldeyer, Ueber Bindegewebszellen, insbesondere über Plasmazellen. Sitzungsberichte der Kgl. preussischen Akademie der Wissenschaften. 1895.
Jadassohn, Bemerkungen zu Unna's Arbeit über seine Plasmazellen. — Berl. klin. Wochenschr. 1893. No. IX.
v. Marschalko, Ueber die sog. Plasmazellen. Archiv für Dermatologie und Syphilis. 1895. Bd. 30.
M. Hodara, Kommen in den blutbildenden Organen des Menschen normaler Weise Plasmazellen vor? Monatshefte für practische Dermatologie. Bd. 22. No. 2. 1896.
Ramu y Cajal, Referat von E. Tauffer, Budapest. Monatshefte für practische Dermatologie. Bd. 23. 1896.
Klein, Grundzüge der Histologie. 1890.
F. Marchand, Der Process der Wundheilung mit Einschluss der Transplantation. Deutsche Chirurgie (Bergmann-Bruns). Lieferung 16. 1901.
Pappenheim, Wie verhalten sich die Unna'schen Plasmazellen zu Lymphocyten? Virchow's Archiv. 1901.
Enderlen und Justi, Beiträge zur Kenntniss der Unna'schen Plasmazellen. Zeitschrift für Chirurgie. December 1901.
Else von der Leyen, Ueber Plasmazellen in pathologisch veränderten Geweben. Inaug.-Dissertation. Halle 1901.
König, jun., Ueber multiple Angiosarkome. Ein Beitrag zur Geschwulstlehre. Archiv f. klin. Chirurgie. Bd. 59. 1899.
Hammer, Ueber ein malignes-fasciales Riesenzellensarkom mit Knochenbildung. Beiträge zur klin. Chirurgie. (Bruns). Bd. 31. 1901.
Schmieden, Ueber den Werth der Theorie von der traumatischen Geschwulstgenese und über einen geheilten Fall von centralem Riesenzellensarkom der Tibia. Deutsche med. Wochenschr. 1902. No. I.

Erklärung der Abbildungen auf Tafel I.

Die Bilder sind von Herrn M. Queisser nach dem Präparat gemalt. Vergrösserung: Leitz, Immersion (12), Ocul. 1.

Figur 1. Aus einem myelogenen Riesenzellensarkom. — In fast völlig entfärbtem Grundgewebe ist der Leib der Riesenzelle blau, die Kerne bis auf das Kernkörperchen entfärbt. — Pl. sind die im Text characterisirten, den Plasmazellen ähnlichen Zellen.

Figur 2. Riesenzellen aus Tumor No. 21 der ersten Tabelle. Leib entfärbt, in der Farbe des Grundgewebes, Kerne stark gefärbt. — Bei weiterer Entfärbung sieht man in den Riesenzellen zahlreiche Mitosen.

Figur 3. Aus einer chirurgisch gewonnenen tuberculösen Halsdrüse. Die Langhans'sche Zelle geht in der Entfärbung — sowohl Kerne wie Leib — mit dem Grundgewebe mit, auch bei noch stärkerer Entfärbung.

Figur 4. Sehr grosse Bindegewebszellen, mit stark gefärbtem Leib, entfärbtem Kern (mit feinem Netzwerk) und grossem, stark gefärbtem Kernkörperchen. — Aus diesen Zellen besteht die melanotische Partie der Lebermetastase eines Melanosarkoms. Pi. ist dunkelblaugefärbtes Pigment. (Vergl. Text.)

Figur 5. Zellen aus dem Riesenzellensarkom No. 20 der ersten Tabelle, analog den Zwischenzellen des Hodens. (Vergl. Text.)

Anmerkung: Ich wiederhole kurz die Methode: Carboltoluidin ($^1/_2$ pCt. Carbolsäure + conc. wässrige Toluidinblaulösung) 12—24 Stdn., Alkohol 50 pCt., 95 pCt. absol., Bergamottoel, Objectträger, Bergamott-Creosot, abtrocknen, Xylol, Canadabalsam. —

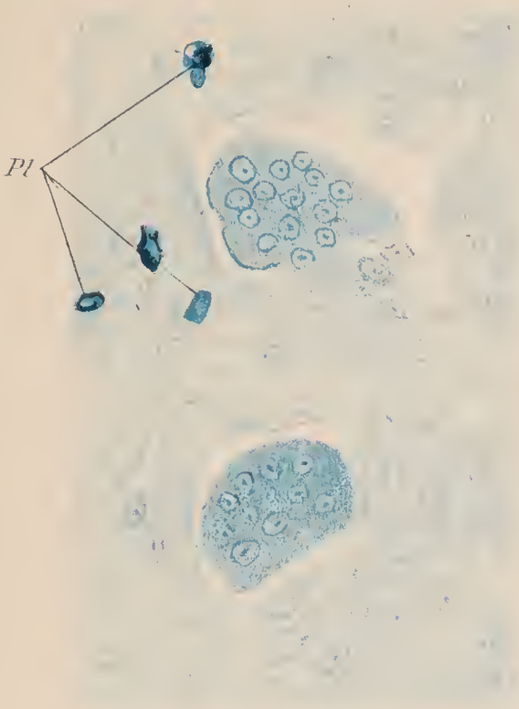

Fig. 1.

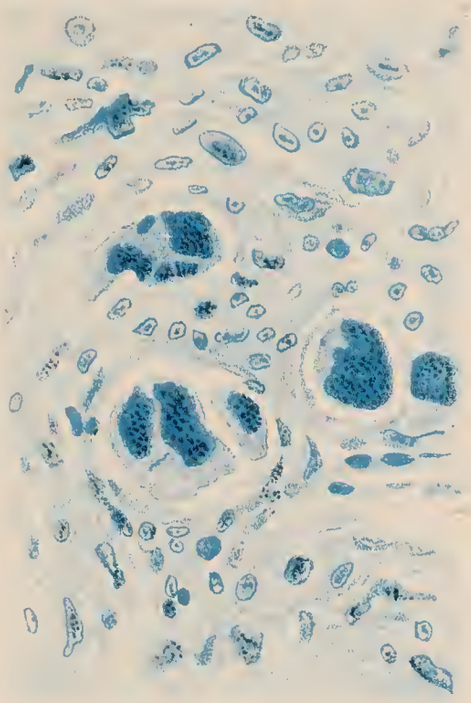

Fig. 2.

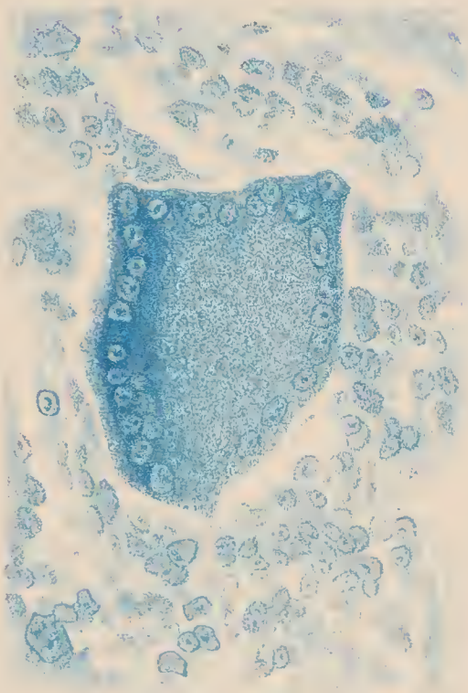

Fig. 3.



Fig. 4.



Fig. 5